

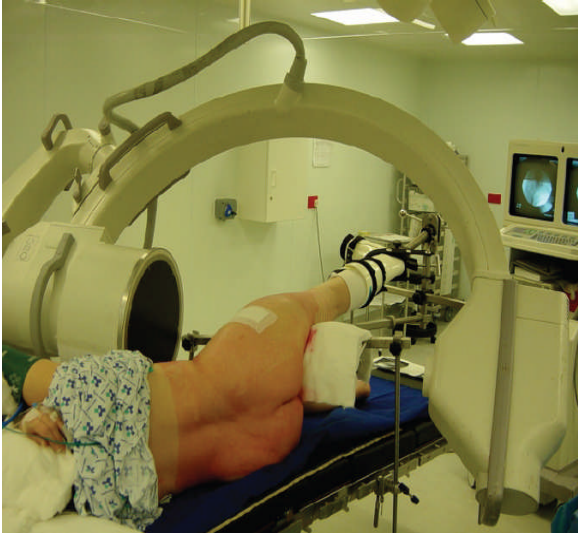
ΑΡΘΡΟΣΚΟΠΙΣΗ ΙΣΧΙΟΥ-ΧΕΙΡΟΥΡΓΙΚΗ ΤΕΧΝΙΚΗ

A. B. ΠΑΠΑΒΑΣΙΛΕΙΟΥ BSc, MD, PhD
Ορθοπαιδικός Χειρουργός

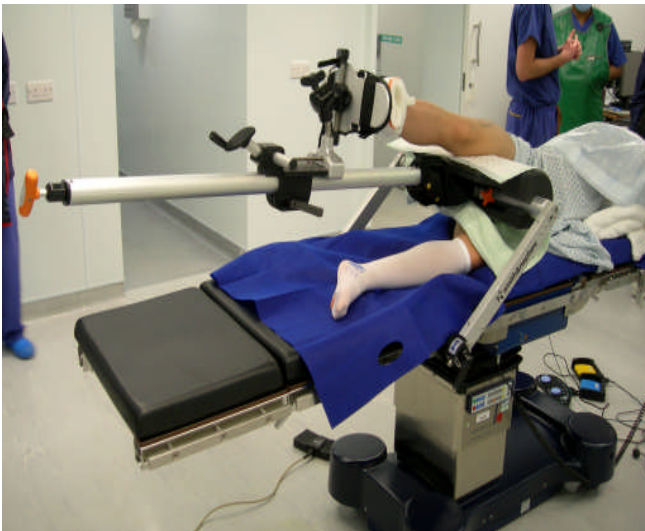
Χειρουργική Τεχνική

Η αρθροσκόπηση ισχίου μπορεί να πραγματοποιηθεί με τον ασθενή σε ύπτια ή πλάγια θέση. Η ύπτια θέση επιτρέπει τη χρήση της συνήθους χειρουργικής τράπεζας ηλώσεως, με την οποία είναι εξοικειωμένοι σχεδόν όλοι οι χειρουργοί. Η πλάγια θέση έχει το πλεονέκτημα, ότι προσφέρει καλύτερο προσανατολισμό λόγω των ψηλαφητών οστικών ανατομικών δομών. Όποια από τις δύο και αν χρησιμοποιηθεί, είναι βασικό είναι να υπάρχει δυνατότητα ικανής έλξης του άκρου, ώστε να επιτευχθεί με ασφάλεια η πρόσβαση στο κεντρικό διαμέρισμα. Το σύστημα έλξης πρέπει επίσης να επιτρέπει και την απρόσκοπτη κίνηση του ισχίου σε κάμψη, που είναι απαραίτητη για την πρόσβαση στο περιφερικό διαμέρισμα της άρθρωσης. Ακολουθεί περιγραφή της χειρουργικής τεχνικής με τον ασθενή στην πλάγια θέση, όπως την έχει εξελίξει ο R. N. Villar, και την οποία προτιμά ο συγγραφέας στην κλινική πράξη.

Τα δύο συστήματα έλξης που χρησιμοποιούνται συνηθέστερα για την αρθροσκόπηση ισχίου με τον ασθενή σε πλάγια θέση είναι το McCarthy Hip Distractor (Innomed Inc., Savannah, Georgia, ΗΠΑ) (Εικόνα 1) και το Hip Positioning System (Smith & Nephew Inc., Andover, Massachusetts, ΗΠΑ) (Εικόνα 2).



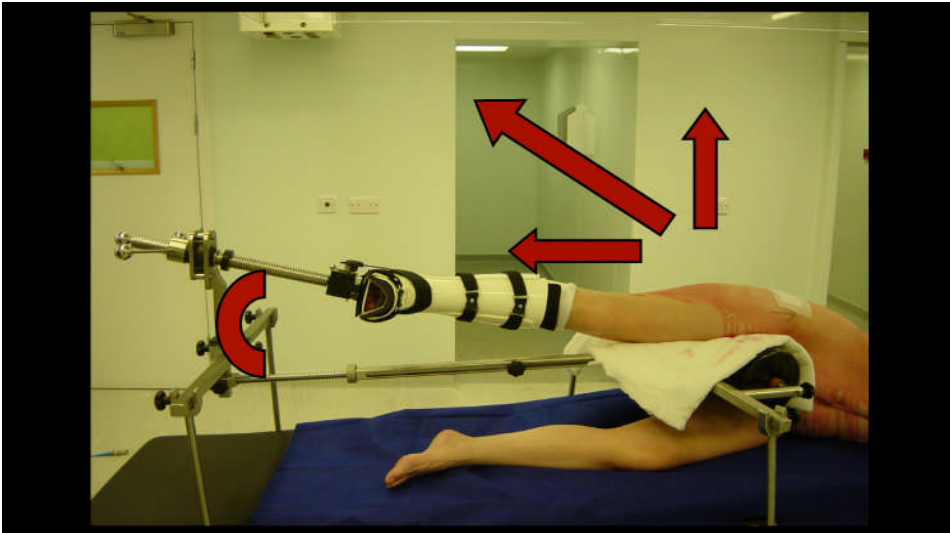
Εικόνα 1. Σύστημα έλξης McCarthy (Innomed Corp, Savannah, GA).



Εικόνα 2. Σύστημα έλξης Hip Positioning System (Smith & Nephew Inc., Andover, Massachusetts)

Το Hip Positioning System αποτελεί νεώτερη σχεδίαση (2007), η οποία συνεχίζει να βελτιώνεται και επιτρέπει μεγαλύτερη κίνηση του άκρου διεγχειρητικά, για την πρόσβαση στο περιφερικό τμήμα της άρθρωσης και για δυναμική εκτίμηση της ύπαρξης πρόσκρουσης. Μειονέκτημά του αποτελεί, προς το παρόν, το αυξημένο κόστος του. Ανεξάρτητα του συστήματος έλξης που χρησιμοποιείται, είναι ζωτικής σημασίας ο κεντρικός πόλος να ωθεί το εγγύς μηριαίο προς τα εκτός,

ώστε, σε συνδυασμό με την έλξη κατά μήκος του άκρου, το συνιστών άνυσμα της έλξης να έχει φορά κατά μήκος του μηριαίου αυχένα (Εικόνα 3).



Εικόνα 3. Η συνισταμένη των δυνάμεων κατά τη διάρκεια της έλξης, πρέπει να έχει φορά παράλληλη με το μηριαίο αυχένα.

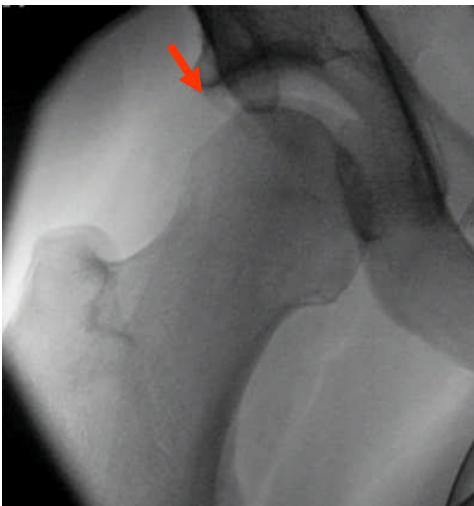
Απαραίτητο επίσης είναι να υπάρχει ικανή μαλακή περιδεδση γύρω από τον κεντρικό πόλο για την αποφυγή επιπλοκών από υπερβολική και παρατεταμένη συμπίεση ευγενών ανατομικών στοιχείων πέριξ του ισχίου (π.χ. πάρεση αιδοϊκού νεύρου).

Χειρουργικοί Χρόνοι

A. Κεντρικό διαμέρισμα

1. Μετά την πρόσδεση του άκρου, ακολουθεί σταδιακή έλξη του άκρου, η οποία γίνεται αργά και υπό ακτινοσκοπικό έλεγχο. Κατά την διάρκεια της έλξης ο χειρουργός διατηρεί τον αντίχειρα επί του μείζωνα τροχαντήρα, όπου και

αισθάνεται τη διάταση των τενόντων των απαγωγών. Η έλξη θεωρείται ικανή όταν εμφανιστεί ακτινολογικά το σημείο κενού ή φωτοστεφάνου (halo sign), που οφείλεται στην αρνητική ενδαρθρική πίεση (Εικόνα 4). Στη συνέχεια η έλξη μειώνεται, μέχρι να προετοιμαστεί το χειρουργικό πεδίο, για να την επαναφέρουμε πάλι στο σημείο που έχουμε ήδη καταγράψει. Αυτό γίνεται, ώστε να μειωθεί στο ελάχιστο δυνατό ο χρόνος κατά τον οποίο ο ασθενής βρίσκεται υπό έλξη.

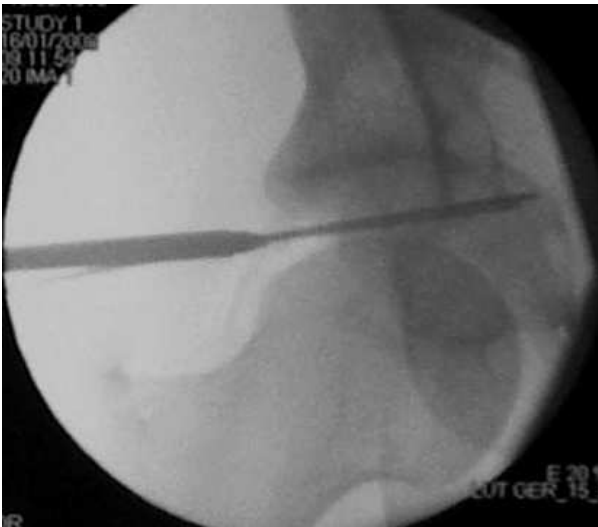

Εικόνα 4. Το σημείο κενού ή φωτοστεφάνου (halo sign), που οφείλεται στην αρνητική ενδαρθρική πίεση. Η εμφάνισή του συνεπάγεται ότι η έλξη που ασκείται είναι ικανή για να πραγματοποιηθεί η αρθροσκόπηση.

2. Ακολουθεί εισαγωγή της πρώτης σωληνωτής βελόνας, η οποία, καθώς διαπερνά το θύλακο, εξισορροπεί την ενδαρθρική πίεση και προκαλεί περαιτέρω διάταση της άρθρωσης. Σε αυτή τη φάση και δια της βελόνας μπορούμε να ενέσουμε φυσιολογικό ορό, συνήθως 25-45 κ.εκ., για περαιτέρω διάταση της άρθρωσης. Το υγρό, πέρα από την επιπλέον διάταση, θα λειτουργήσει έτσι ώστε κατά τον ακτινοσκοπικό έλεγχο να λάβουμε εικόνα αρθρογραφήματος.

3. Σε αυτό το χρονικό σημείο η άρθρωση είναι πιο προσπελάσιμη και τα ενδοαρθρικά στοιχεία ευκολότερα διακριτά. Έτσι αποσύρεται η βελόνα-οδηγός και επανεισάγεται προσεκτικά, παρά τη μηριαία κεφαλή και μακριά από το χείλος της κοτύλης, ώστε να εξασφαλισθεί ότι δεν θα παραβλάψει τον επιχείλιο χόνδρο. Το ότι η βελόνα διαπερνά τον επιχείλιο χόνδρο γίνεται αισθητό και απτικά διότι ο χειρουργός νιώθει δια της βελόνας δύο σημεία αντίστασης (θύλακος - επιχείλιος χόνδρος), αντί ενός, όπως θα έπρεπε (θύλακος). Η πύλη εισόδου παραμένει ίδια (πλάγια, περί το 1εκ. κεντρικά της κορυφής του μείζωνα τροχαντήρα).

4. Διά της βελόνας εισάγεται σύρμα-οδηγός, επ' αυτού ολισθαίνει η αρθροσκοπική κάνουλα (συνήθως διαμέτρου 4,5χιλ.) και δια αυτού το αρθροσκόπιο (συνήθως 70°) (Εικόνα 5). Η χρήση μηχανικής αντλίας ροής είναι αναγκαία για τη διατήρηση σταθερής ενδοαρθρικής πίεσης και ορατότητας. Πίεση περί τα 80 χιλ. Hg είναι συνήθως αρκετή για το κεντρικό διαμέρισμα.



Εικόνα 5. Εισαγωγή της αρθροσκοπικής κάνουλας δια της βελόνας οδηγού

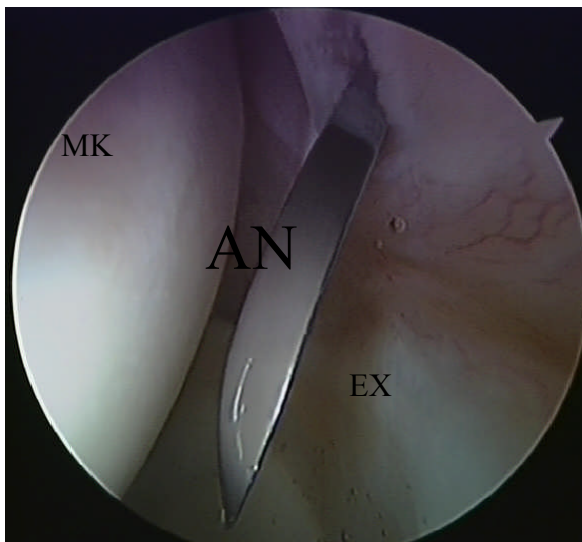
5. Υπό αρθροσκοπικό έλεγχο, μία σωληνωτή βελόνα χρησιμοποιείται εκ νέου για τη δεύτερη πύλη εισόδου. Αυτή εντοπίζεται στο σημείο που τέμνονται δύο νοητές

γραμμές: μία κατακόρυφη, που φέρεται περιφερικά από την πρόσθια άνω λαγόνια άκανθα και μία οριζόντια, που φέρεται προς τα εντός, ξεκινώντας από το μείζωνα τροχαντήρα.

6. Εισάγεται εκ νέου το σύρμα-οδηγός και δια αυτού ειδικές ράβδοι διαστολής (dilators), που μεγενθύνουν με ασφάλεια την πύλη εισόδου και αμέσως μετά παράλληλα η ειδική γωνιώδης αυλακωτή κάννουλα

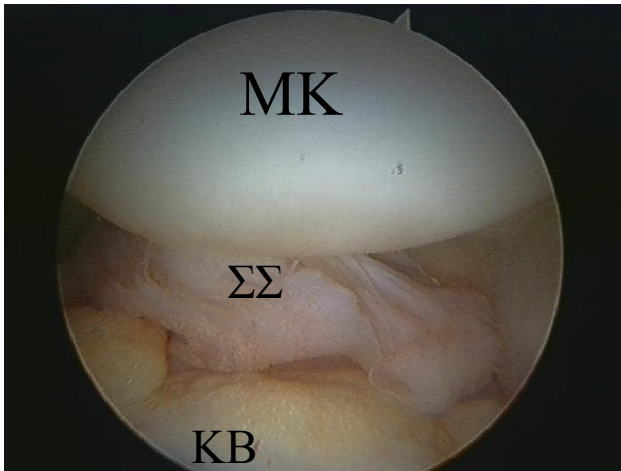
Η τελευταία βοηθά, με την διαρκή είσοδο και αφαίρεσή της, στη διατήρηση της πύλης εισόδου κατά τους χειρισμούς της εισαγωγής - εξαγωγής των διαφόρων εργαλείων. Αυτό είναι σημαντικό στην αρθροσκόπηση του ισχίου, διότι απώλεια κάποιας από τις πύλες εισόδου σημαίνει επανάληψη από την αρχή όλης της διαδικασίας που περιγράφηκε ανωτέρω (βήματα 1-4).

7. Ακολουθεί ευρεία θυλακотоμή με ειδικό αρθροσκοπικό νυστέρι ή/και διαθερμία (Εικόνα 6). Η ευρεία θυλακотоμή είναι απαραίτητη για τη διευκόλυνση των χειρισμών με τα εργαλεία που θα χρησιμοποιηθούν ακολούθως.



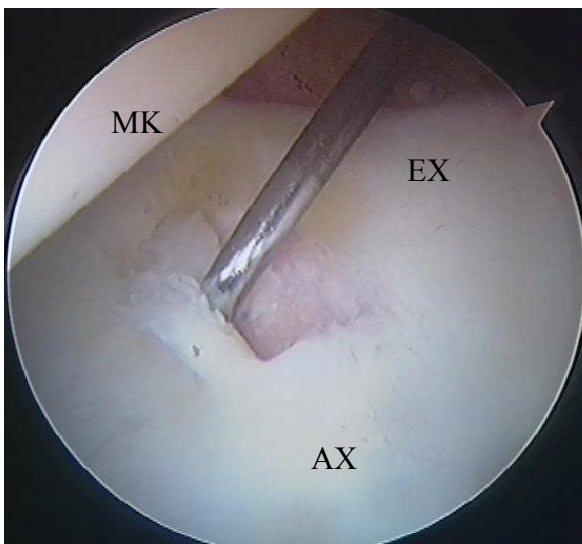
Εικόνα 6. Θυλακотоμή με αρθροσκοπικό νυστέρι (beaver knife).
(MK=Μηριαία Κεφαλή, EX=Επιχείλιος Χόνδρος, AN=Αρθροσκοπικό νυστέρι)

8. Η επισκόπηση της άρθρωσης περιλαμβάνει όλα τα ανατομικά στοιχεία του κεντρικού διαμερίσματος (αρθρικός υμένας, μηριαία κεφαλή, επιχείλιος χόνδρος, στρογγύλος σύνδεσμος, κοτυλιαίος βόθρος, εγκάρσιος σύνδεσμος) (Εικόνα 7).



Εικόνα 7. Η αρθροσκοπική εικόνα του κεντρικού διαμερίσματος. (MK=Μηριαία Κεφαλή, Στρογγύλος Σύνδεσμος, KB=Κοτυλιαίος Βόθρος)

Οι βλάβες στη μηροκοτυλιαία πρόσκρουση εντοπίζονται συνήθως (έως και στο 90% των περιπτώσεων) στο πρόσθιο/άνω τμήμα της κοτύλης (Εικόνα 8).

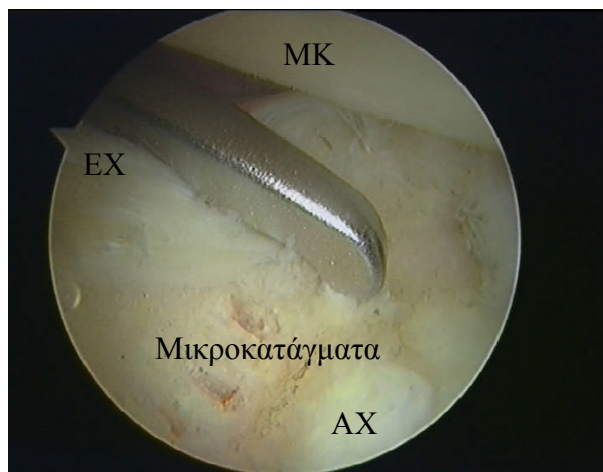

Εικόνα 8. Βλάβη στη περιοχή σταδιακής μετάβασης του επιχειλίου στον αρθρικό χόνδρο ή “watershed zone” («αδιάβροχη ζώνη»).

(ΜΚ=Μηριαία Κεφαλή, ΕΧ=Επιχείλιος Χόνδρος, ΑΧ=Αρθρικός Χόνδρος)

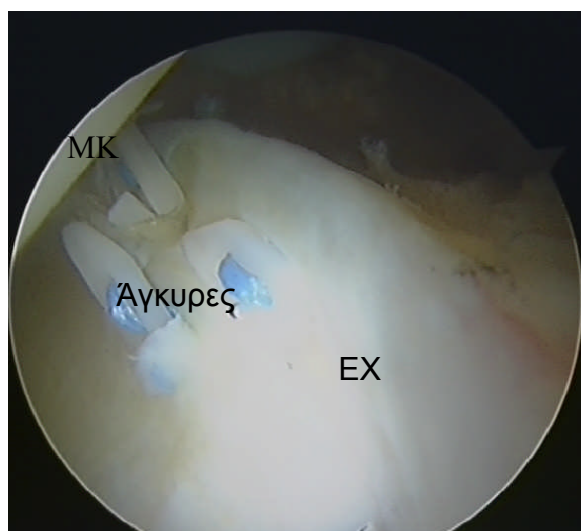
9. Ανάλογα με την ενδοαρθρική παθολογία, ακολουθούν πλειάδα θεραπευτικών επεμβάσεων, μόνες ή σε συνδυασμό, όπως:

- μικροκατάγματα (microfractures) (Εικόνα 9)



Εικόνα 9. Τεχνική Μικροκαταγμάτων στην κοτύλη.
(MK=Μηριαία Κεφαλή, EX=Επιχείλιος Χόνδρος, AX=Αρθρικός Χόνδρος)

- συρραφή του επιχείλιου χόνδρου με διοστικές άγκυρες ή αρθροσκοπικά ράμματα (Εικόνα 9)



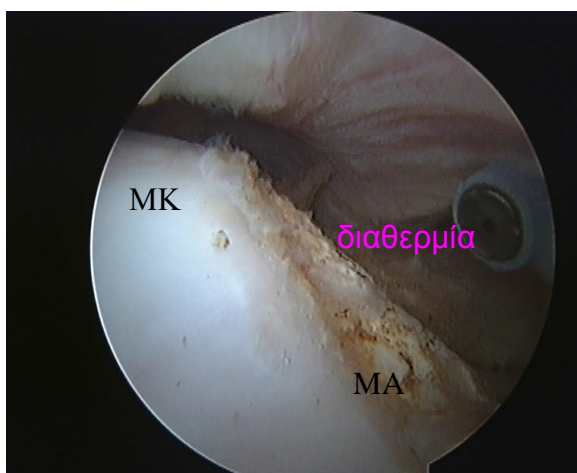
Εικόνα 9. Συρραφή του επιχείλιου χόνδρου με αρθροσκοπικά ράμματα (Fast-Fix, Smith & Nephew Inc., Andover, Massachusetts, ΗΠΑ).
(MK=Μηριαία Κεφαλή, EX=Επιχείλιος Χόνδρος)

- εκτομή ασταθών ραγέντων τμημάτων του επιχειλίου ή του αρθρικού χόνδρου
- αποκατάσταση μερικής ρήξης του στρογγύλου συνδέσμου

- οστεοπλαστική του χείλους της κοτύλης με τη χρήση γλυφάνου (πρόσκρουση τύπου rincer).

B. Περιφερικό διαμέρισμα

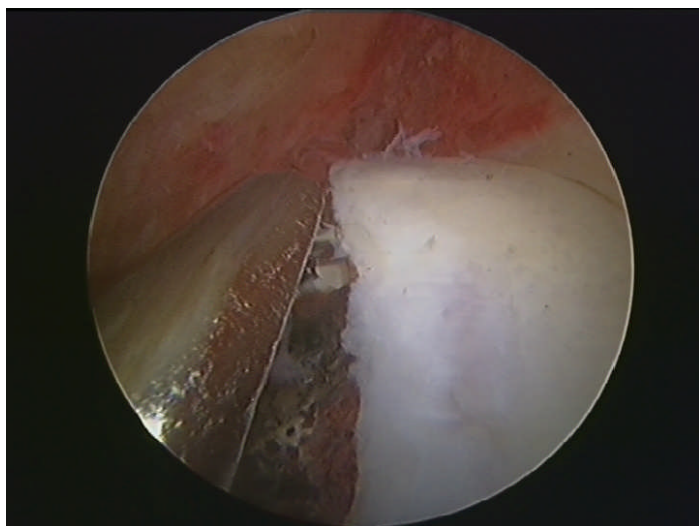
1. Η έλξη λύεται και το ισχίο φέρεται σε κάμψη και ελαφρά έσω στροφή, προκειμένου να χαλαρώσει ο πρόσθιος θύλακος. Η νέα πύλη εισόδου βρίσκεται κεντρικά των προηγουμένων δύο και θα πρέπει να δημιουργεί, νοητά, ισόπλευρο τρίγωνο με εκείνες. Και πάλι υπό ακτινοσκοπικό έλεγχο, η βελόνα αυτή τη φορά στοχεύει τη συμβολή κεφαλής – αυχένα του μηριαίου.
2. Η ενδοαρθρική θέση της βελόνας επιβεβαιώνεται με την έξοδο υγρού από αυτήν (backflow). Δια αρθροσκοπικού ελέγχου εισάγεται δεύτερη βελόνα από τη δεύτερη (πρόσθια-έξω) πύλη εισόδου που χρησιμοποιήθηκε για το κεντρικό διαμέρισμα, αλλά με διαφορετική πορεία, ώστε να εισέλθει στο περιφερικό διαμέρισμα με την τεχνική της τριγωνοποίησης με το αρθροσκόπιο.
3. Η οστική μορφολογία του μηριαίου αυχένα δεν είναι απόλυτα διακριτή, αφού αυτό καλύπτεται από περίοστεο. Έτσι, με τη διαθερμία καθαρίζεται και ταυτόχρονα οριοθετείται η περιοχή που προσκρούει επί του κοτυλιαίου χείλους (Εικόνα 10).



Εικόνα 10. Οριοθέτηση της περιοχής που προσκρούει επί του κοτυλιαίου χείλους σε μηροκοτυλιαία πρόσκρουση τύπου “cam” με διαθερμία.
(ΜΚ=Μηριαία Κεφαλή, ΜΑ=Μηριαίος Αυχένος)

Συνήθως αυτή αντιστοιχεί στο πρόσθιο-έξω τμήμα της συμβολής κεφαλής – αυχένα του μηριαίου. Επί αμφιβολίας, υπάρχει η δυνατότητα να αυξηθεί η κάμψη του ισχίου και να γίνει δυναμική εξέταση και επιβεβαίωση του φαινομένου της κοτυλομηριαίας πρόσκρουσης διεγχειρητικά.

4. Ακολουθεί οστεοπλαστική με αρθροσκοπικό γλύφano διαμέτρου 4,5 ή 5,5 χιλιοστών (Εικόνα 11)



Εικόνα 11. Οστεοπλαστική με αρθροσκοπικό γλύφano της υπερρόσωσης.