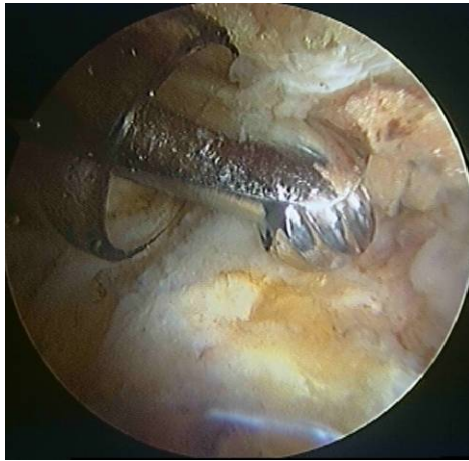

Εξωαρθρικές παθήσεις

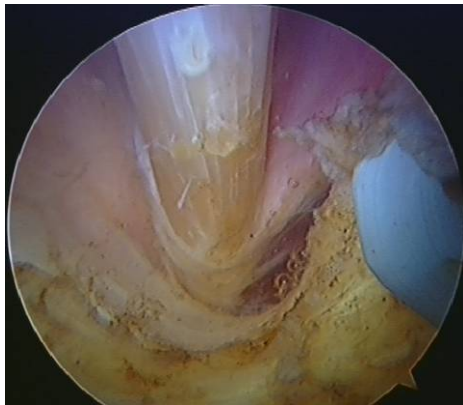
Τα τελευταία χρόνια έχει σημειωθεί μεγάλη εξέλιξη και στην αρθροσκοπική αντιμετώπιση εξωαρθρικών αιτιών πόνου γύρω από το ισχίο.

Η τροχαντηρίτιδα (φλεγμονή του ορογόνου θυλάκου του μείζονα τροχαντήρα) που δεν υποχωρεί με συντηρητικά μέσα αποτελεί ένδειξη για ενδοσκοπική χειρουργική: μέσω δύο αρθροσκοπικών πυλών εκατέρωθεν του μείζονα τροχαντήρα γίνεται επισκόπηση και αφαίρεση του θυλάκου.



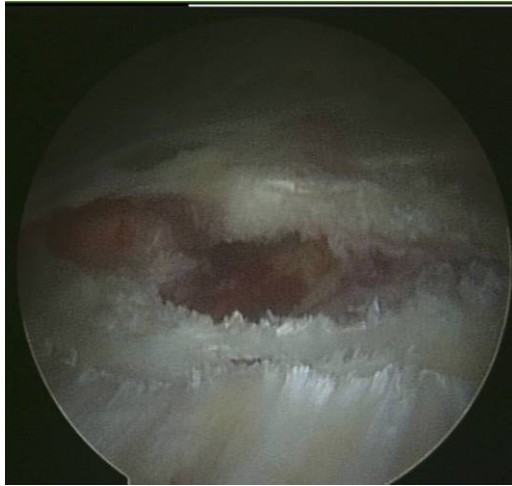Οστεοπλαστική μείζων τοχαντήρα

Η τενοντίτιδα του λαγονοψοίτη μπορεί να αποτελέσει αίτιο πόνου ειδικά στους αθλητές: ο τένοντας μπορεί να προσεγγιστεί αρθροσκοπικά μέσα από το περιφερικό διαμέρισμα, όπου μπορεί να γίνει απελευθέρωσή του από τα γύρω μαλακά μόρια.



Αρθροσκοπική αποσυμπίεση λαγονοψοίτη

Το κροτούν ισχίο οφειλόμενο είτε σε πρόσκρουση του λαγονοψοίτη στο λαγονο-κτενιαίο όγκωμα ή στην μηριαία κεφαλή, είτε σε πρόσκρουση της λαγονοκνημιαίας ταινίας ή του μείζονα γλουτιαίου στο μείζον τροχαντήρα, μπορούν τώρα να αντιμετωπιστούν αρθροσκοπικά, με διατομή, επιμήκυνση ή και απελευθέρωση από τα γύρω μαλακά μόρια.



Επιμήκυνση λαγονοκνημιαίας ταινίας