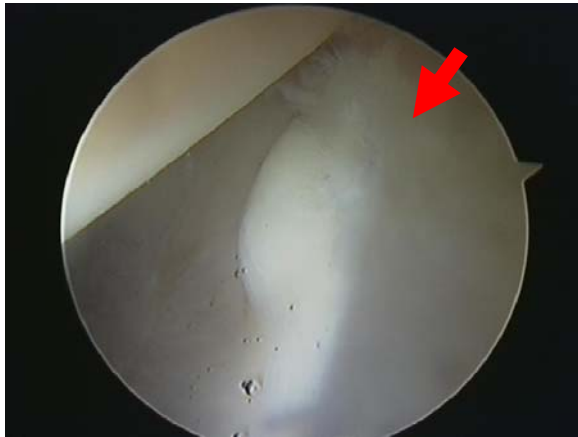


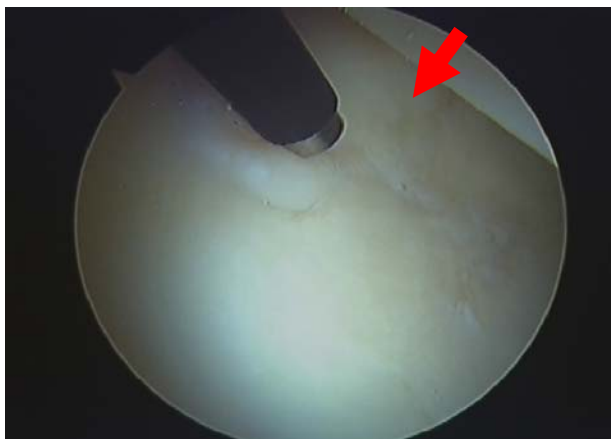## Βλάβες στον αρθρικό χόνδρο-Αρχόμενη οστεοαρθρίδα

Οι βλάβες του αρθρικού χόνδρου που δεν έχει ακόμα αποσπασθεί, όπως ο χόνδρινος διαχωρισμός που προχωρά σε δημιουργία ελεύθερου χόνδρινου κρημνού και υποχόνδρια κύστη, είναι εξαιρετικά δύσκολο να παρατηρηθούν με τις διαθέσιμες μη – επεμβατικές τεχνικές (μαγνητική τομογραφία). Η μαγνητική τομογραφία με χρήση σκιαγραφικού βοηθά στην καλύτερη απεικόνιση του επιχειλίου και ιδιαίτερα του αρθρικού χόνδρου, σε σχέση με την απλή μαγνητική τομογραφία, με ευαισθησία και ειδικότητα της τάξης του 90% και 91% αντίστοιχα. Εντούτοις, η αρθροσκόπηση ισχίου παραμένει το καλύτερο διαγνωστικό μέσο διάγνωσης.



Βλάβη του επιχειλίου χόνδρου στην «αδιάβροχη ζώνη» με ως αποτέλεσμα την αποσταθεροποίηση του γεινιάζοντος αρθρικού χόνδρου. Η βλάβη αυτή δεν μπορεί να απεικονιστεί πολλές φορές στη μαγνητική τομογραφία

Στις διαθέσιμες τεχνικές για την θεραπεία των πρώιμων αυτών χόνδρινων διαχωρισμών περιλαμβάνονται η «συγκόλληση» ή / και ομαλοποίηση με συσκευή ραδιοσυχνότητας (radiofrequency probe) ή αρθροσκοπικό ξέστρο (shaver), ενώ οι μεγάλοι, ασταθείς κρημνοί αφαιρούνται και διεξάγεται η τεχνική των μικροκαταγμάτων στο υποχόνδριο οστού.

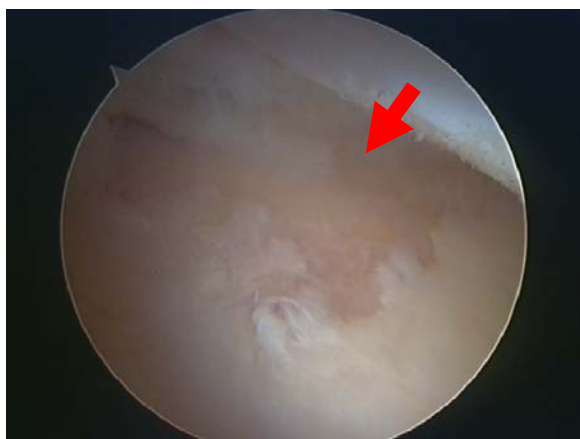

Μερική εκτομή και σταθεροποίηση επιχειλίου χόνδρου με radiofrequency probe

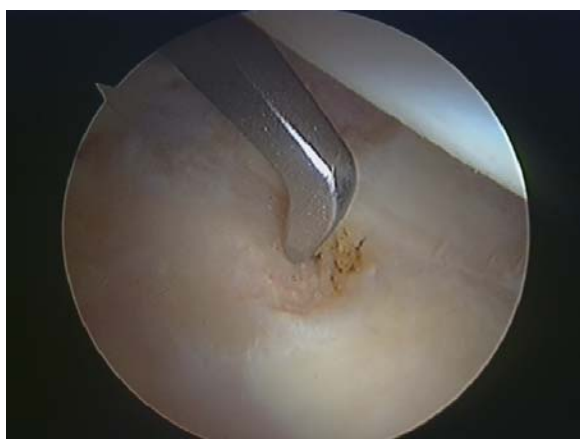Τα αποτελέσματα εξαρτώνται από το στάδιο της βλάβης στον αρθρικό χόνδρο.

## Οστεοαρθρίτιδα

Σε επιλεγμένες περιπτώσεις η αρθροσκοπική παρέμβαση στην οστεοαρθρίτιδα του ισχίου περιλαμβάνει την οστεοφυτεκτομή, τα μικροκατάγματα, αφαίρεση των ελευθέρων σωμάτων, την αφαίρεση της βλάβης μηροκοτυλιαίας πρόσκρουσης και την απόξεση των χόνδρινων κρημνών και ευρείας θυλακτομής για να αυξηθεί το εύρος κίνησης της άρθρωσης.



Βλάβη αρθρικού χόνδρου στην κοτύλη



Μικροκατάγματα στην περιοχή της βλάβης. Αν ανταποκριθεί ο ασθενής η περιοχή μπορεί να καλυφθεί από ινοχόνδρινο ιστό.

Μεγάλη σημασία μπορεί επίσης να έχει στην εκτίμηση των βλαβών σε ένα νέο ασθενή με αρθρικό ισχίο, προκειμένου να αποφασισθεί η οριστική θεραπεία, καθώς είναι γνωστό ότι τα ακτινολογικά ευρήματα στην οστεοαρθρίτιδα δεν συμβαδίζουν πάντα με αυτά της αρθροσκόπησης.

Θα πρέπει, ωστόσο, να τονιστεί ότι τόσο ο χειρουργός όσο και ο ασθενής θα πρέπει να έχουν ρεαλιστικούς στόχους σε αυτές τις περιπτώσεις.